OPHTHALMOLOGICAL LIBRARY

10.

Intraoculares Enchondrom von zweiundzwanzigjährigem Bestande,

entfernt in der Baltimorer Augen- und Ohrenklinik

von Dr. J. J. Chisolm,
klinischer Professor der Augen- und Ohrenheilkunde an der Universität von Maryland,

nebst einer Beschreibung des mikroskopischen Verhaltens der Geschwulst

von H. Knapp.

(Hiezu *Tab.* A. und B. und 1 Holzschnitt.)

S. H. V. . . . von Virginia, 25 Jahre alt, war als Kind gesund. In seinem vierten Jahre bemerkten seine Eltern, dass sein linkes Auge etwas grösser war, als sein rechtes. Bei weiterer Prüfung stellte sich auch heraus, dass das Gesicht des linken Auges mangelhaft war. Vor dieser Untersuchung hatte man beide Augen als gesund angenommen. Von jenem Zeitpunkte bis jetzt, nämlich während 22 Jahren, vergrösserte sich der linke Augapfel langsam, aber stetig, und war zuweilen schmerzhaft. Patient war in seinem Berufe als Landwirth ungestört thätig, bis er hierher kam und ärztliche Hülfe suchte. Um von der höchst entstellenden Geschwulst befreit zu werden, liess er sich in die Baltimorer Augen- und Ohrenklinik aufnehmen.

Status praesens.

Sein Allgemeinbefinden ist gut. Er ist 5 Fuss 10 Zoll gross und wiegt 130 Pfund. Sein rechtes Auge ist normal. An Stelle des linken Auges erblickt man eine rundliche, ungefähr faustgrosse Geschwulst, welche die Augenhöhle ausfüllt und mit einem Breiten-, Höhen- und Tiefendurchmesser von je $2^1/_2$ Zoll sich über der Oberfläche des Gesichtes erhebt. Das über die Maassen ausgedehnte hypertrophirte und bewegliche obere Lid deckt als ein breiter gekrümmter Gürtel die oberen drei Viertheile der freien Oberfläche der Geschwulst. In diesem vergrösserten Lide ist der Orbicularmuskel gut entwickelt, wie sich an den zahlreichen, die Geschwulst umgebenden Ringen zeigt. Am oberen und äusseren Theile der Geschwulst befindet sich, scheinbar dicht hinter dem Lide, eine weiche, elastische Masse, welche ich für die von der Fremdbildung nach aussen gedrängte Thränendrüse halte. Die die freie Fläche der Geschwulst deckende Conjunctiva ist verdickt, aber sonst gesund und bewegt sich auch wie gewöhnlich über die Sklera. Der untere Uebergangstheil der Bindehaut ist durch die beständig wachsende

14646/87

Geschwulst aufgehoben, so dass die Meibomische Lefze des unteren Lides sich unmittelbar in die Bindehautdecke der Geschwulst fortsetzt. Der obere Uebergangstheil ist nicht ganz verschwunden, sondern bildet noch eine sehr seichte Furche zwischen dem unteren Theile des oberen Lides und der Geschwulst. Unter der Augenbindehaut, welche, wenn auch verdickt, so doch noch durchscheinend ist, gewahrt man die gesunde weise Sklera. Die Hornhaut ist spurlos verschwunden. An ihrer Stelle ist dicke, rothe und mit Borken vertrockneten Schleimes versehene Bindehaut. Pat. gibt an, dass die fleischige Stelle mehrmals beträchtlich geblutet habe. Von dieser ernsten Complication kann ich keine Anzeichen mehr entdecken, da nach der Entfernung der Borken sich keine Geschwürsfläche vorfindet. Grössere Blutgefässe sind auf der Oberfläche der Geschwulst auch nicht zu sehen.

Die ganze vordere und exponirte Oberfläche des Tumors ist beständig durch reichlich abgesonderte Thränenflüssigkeit befeuchtet, welche man bei günstiger Beleuchtung unter dem oberen Lide hervorsickern sieht, und zwar in der Richtung jener bereits gemeldeten weichen und elastischen Anschwellung, welche auf dem oberen-äusseren Abschnitte der Geschwulst liegt und für die Thränendrüse gehalten wird.

Der Jahre lang anhaltende Druck des beständig langsam sich vergrössernden Gewächses hat allmälig die äussere Augenhölenwand ausgedehnt und nach aussen gedrängt, und auch die Nase etwas über die Mittellinie hinaus verschoben. Nach ihrem Austritt aus der Augenhöhle hat sich die Geschwulst nicht abrupt, etwa zwiebelartig, vergrössert, sondern hat ihre gleichmässigen Durchmesser beibehalten, welche jetzt je $2^1/_2$ Zoll betragen, was auch zugleich das Maass für die Ausdehnung der Orbitalöffnung dastellt.

Die ganze gleichmässig elliptische Geschwulst besitzt eine beschränkte, mit der des gesunden Auges übereinstimmende Beweglichkeit. Wenn man sie mit der Hand fest umfasst, so kann man sie hin und her bewegen. Sorgfältige Palpation lässt keine Fluctuation, wohl aber eine über ihre ganze Oberfläche verbreitete Nachgiebigkeit an der Geschwulst erkennen.

Die Anamnese und Symptome der aus der Augenhöhle hervortretenden Neubildung sprachen für eine intraoculare, ausserordentlich langsam sich entwickelnde Geschwulst, welche nach 22jährigem steten

Wachsthum noch in dem Binnenraum des Auges eingeschlossen und von der stark ausgedehnten und verdickten, sonst jedoch scheinbar normalen Sklera umgeben ist.

In der Voraussetzung, dass das Auge der Sitz einer bösartigen Neubildung sei, welche unerklärbarer Weise eine sehr unregelmässige und ungewöhnliche Entwicklung durchgemacht habe, wurde deren Ausrottung angerathen, in welche der Patient einwilligte. Die Operation, welche in der Chloroformnarkose im Beisein von Prof. Gross von Philadelphia u. A. ausgeführt wurde, war der bekannten Enucleation ähnlich. Wegen der grossen Ausdehnung der Geschwulst musste die äussere Commissur getrennt werden. Darauf wurde die Conjunctiva rings um die frühere Hornhautstelle eingeschnitten, die Tenotomie der verschiedenen Muskeln ohne Schwierigkeit vorgenommen, eine starke, auf's Blatt gebogene Scheere bis zur Spitze der Orbitalpyramide eingeführt und der Sehnerv durchschnitten, worauf die ganze Geschwulst sofort aus der Augenhöhle hervortrat. Die Orbita war stark vergrössert, erschien gesund, enthielt aber kein Fett, und war von der Spitze bis zum Rande mit verdickter Beinhaut bekleidet. Die nicht sehr beträchtliche Blutung wurde durch Druck mit Schwämmen leicht gestillt.

Die Heilung schritt in den beiden ersten Tagen gut vorwärts. In der dritten Nacht nach der Operation stellte sich eine Blutung von wenigen Unzen ein, welche sich in der fünften Nacht wiederholte, ohne dass man ihre Quelle entdeckte. Am Abend des neunten Tages trat eine so heftige Blutung ein, dass ich die Unterbindung der Carotis communis für nöthig hielt und am Morgen des zehnten Tages ausführte. Es folgten unregelmässige tetanische Erscheinungen, und der Patient starb am vierten Tage nach der Unterbindung der Carotis. Die Blutung war nicht wiedergekehrt.

Die exstirpirte Neubildung war eine glatte, regelmässig elliptische Geschwulst, welche in ihrem längsten, der Orbitalaxe entsprechenden Durchmesser ungefähr $3^1/_2$ Zoll, in ihrem Höhen- und Breitendurchmesser je $2^1/_2$ Zoll mass. Ihre Hülle bildete die ausgedehnte und verdickte Sklera des Auges, welche an keiner Stelle von der intraocularen Neubildung durchbrochen zu sein schien. An diese äussere Hülle setzten sich die Augenmuskeln an. Bei der Eröffnung zeigte sich die ganze sklerale Capsel gefüllt mit solidem Gewebe von fleckigem Aussehen und verschiedener Consistenz, worunter sich weisse, verschieden grosse Knoten auszeichneten. Diese erwiesen sich auf dem Durchschnitt als Knorpel, was durch das Mikroskop bestätigt ward.

Es ist so sehr ungewöhnlich, Knorpel in den im Auge sich entwickelnden Neubildungen anzutreffen, dass das seltene Präparat einer sorgfältigen Untersuchung würdig erachtet wurde. Ich sandte es desshalb an Prof. H. Knapp in New-York, dessen Arbeiten über intraoculare Geschwülste als classisch anerkannt

sind. Er willigte freundlichst ein, die Untersuchung für mich zu machen, und ihm verdanken wir die folgende genaue und werthvolle Beschreibung dieses seltenen Präparates.

Mikroskopische Untersuchung der Geschwulst.

Die in Müller's Flüssigkeit erhärtete Geschwulst (Fig. *1* Tab. *A*) war rundlich und hatte einen Durchmesser von $2^1/_2$ Zoll. Sie war von einer ungleichmässig dichten Bindegewebskapsel umgeben (Fig. *1. a*). Auf dem Durchschnitt sah man, dass sie der Hauptmasse nach aus harten Knoten (Fig. *1. b*) bestand, welche durch mit der Kapsel zusammenhängendes Bindegewebe von einander getrennt waren. Ein beträchtlicher Theil der Geschwulst, ungefähr ein Fünftel, war weicher und hatte ein faserig-körniges Aussehen (Fig. *1. c*). Die die Geschwulst umgebende Kapsel bestand in ihren äusseren Lagen aus welligem und parallel streifigem Bindegewebe, welches nur sehr wenige Zellen und Blutgefässe enthielt und überhaupt dem Gewebe der Sklera durchaus ähnlich sah. Die inneren Lagen der Kapsel führten mehr Blutgefässe und Zellen und die die Knoten umgebende Schicht war mit kleinen runden (Bildungs-) Zellen angefüllt, die unregelmässig in die Fasern eingestreut waren. Ausserdem lagen kleinere und grössere Zellen in spindelförmigen Räumen zwischen den Faserbündeln zusammengehäuft. Diese Gewebslagen stellten demnach Bindegewebe in wachsendem oder wucherndem Zustande dar.

Der fibrös-körnige Theil der Geschwulst (Fig. *1. c*) zeigte ein Netz von Bindegewebsfasern (Fig. *2. t*), welches reichlich von Blutgefässen (*v*) durchzogen und mit Bildungszellen (*f*) durchsetzt war. Ausser diesen Elementen enthielt die Geschwulst viel Fett in isolirten Molekeln (*m*) und Körnchenhaufen (*g*). Zerzupfungspräparate aus diesem Abschnitt der Geschwulst zeigten lange doppelteontourirte Fasern (Fig. *2. o*), spindelförmige (*s*), sternförmige (*h*) und kleine runde (*r*) Zellen, letztere hie und da in dichten Nestern (*u*).

Die Structur der harten Knoten ergab die beiden Arten von Knorpelgewebe, den hyalinen und Faserknorpel in sehr charakteristischen Bildern. Der hyaline Knorpel (Figg. *3* und *4*) übertraf den faserigen (Fig. *5*) an Masse. Er bestand aus einer gelblichen homogenen oder sehr fein grundirten, glasartigen Grundsubstanz, in welche verschieden geformte Knorpel-

zellen eingebettet waren. Längliche Zellen mit einem oder mehr Kernen (Fig. 3. *a*); kleine, runde, längliche oder unregelmässig gestaltete Räume, welche drei und mehr Kerne enthielten (*b*); grosse, unregelmässige mit Kernen (*c*), dicht gefüllte Höhlen und freie Kerne (*d*) lagen in der homogenen hyalinen Grundsubstanz ungeordnet durcheinander. An manchen Stellen war die Grundsubstanz nur mit freien Kernen durchsetzt (Fig. 4). Die Kerne waren zum Theil klein, rund und durchscheinend (*a*), zum Theil klein und geschrumpft (*b*), zum Theil auch gross, länglich, rund, keulen- und biscuitförmig oder ganz unregelmässig (*c*, *d*). Der Inhalt derselben war entweder gleichartig und durchsichtig (*c*), oder fein oder grob punktirt (*d*).

Der faserknorpelige Theil der Geschwulst (Fig. 5) zeigte eine unregelmässig streifige Grundsubstanz, in welche dieselben zelligen Elemente, wie in dem hyalinen Knorpel eingebettet waren. Wo die Kerne vorwalteten (*a*), da hatte die Grundbsubstanz meist ein körniges Aussehen mit dünnen, kurzen Linien; wo die grösseren Zellen überwogen (*b*), da war die Grundsubstanz ausgesprochen streifig.

Blutgefässe liefen in verschiedener Richtung durch den Faserknorpel, fehlten jedoch in dem hyalinen Knorpel.

Aus dieser Beschreibung geht hervor, dass die Geschwulst, wie Dr. Chisolm angab, ein Enchondrom war. Es unterliegt auch keinem Zweifel, dass sie von Anfang bis zu Ende eine intraoculare Neubildung war. Die Anamnese erwies die allmälige Vergrösserung des Augapfels mit gleichzeitigem Verlust des Sehvermögens. Wäre die Vergrösserung nur eine scheinbare, durch einen orbitalen Tumor bedingte gewesen, so würde im Beginn des Leidens keine Verschlechterung des Sehens vorhanden gewesen sein, denn man findet ganz gewöhnlich, dass die Vortreibung des Augapfels sehr hohe Grade annimmt, ehe das Sehvermögen leidet. Die Thatsache, dass sowohl vor als nach der Operation die Sklera als die Hülle der Geschwulst erkannt wurde, ferner die Bewegungen der Geschwulst concomitirend mit denen des andern Auges, die Insertion der Augenmuskeln an die Umhüllungskapsel der Geschwulst (Sklera), die Trennung der Sehnen bei der Enucleation, das Vorspringen der Geschwulstmasse, nachdem die Sehnen und der Sehnerv getrennt waren: alle diese Umstände sprechen dafür, dass die Geschwulst innerhalb des Auges war. Soviel ich weiss, ist dieser Fall in seiner Art einzig

dastehend. Ich habe viele ältere und neuere Werke über krankhafte Geschwülste, sowie die Lehrbücher der Augenheilkunde nachgeschlagen, ohne ein Beispiel eines intraocularen Enchondroms erwähnt zu finden.

Da nun dieser Fall eine in der Ophthalmologie neue Geschwulstart einführt, so habe ich mir Mühe gegeben, nicht nur deren Natur zu bestimmen, sondern auch ihren Ursprung und ihre Entwicklung zu ermitteln. Wenn wir uns nach Analogien umsehen und daran erinnern, dass Knorpelgeschwülste, wenngleich meistens vom Knochen und Periost ausgehend, so doch nicht selten im Bindegewebe anderer Organe, namentlich den Fascien, ihren Ursprung nehmen, dann werden wir zu der Annahme gedrängt, dass die Sklera dasjenige Gewebe war, in welchem am wahrscheinlichsten das oben genannte Enchondrom seine Wurzeln schlug. Das ungemein langsame Wachsthum der Geschwulst spricht auch für ihren Ursprung von der Sklera, da diese, als ein sehr blutarmes Gewebe, dem Pseudoplasma nur spärliche Nahrung liefern konnte. Wir wissen jedoch, dass Chondrome im Allgemeinen sehr langsam wachsen. Die meisten derselben werden, wie der gegenwärtige Fall, zuerst im jugendlichen Lebensalter beobachtet; einige sind angeboren. Die Sklera konnte in diesem Präparate mit dem Mikroskope erkannt werden. Die äusseren Lagen verhielten sich wie gewöhnlich, aber die inneren waren mit Kernen und indifferenten Zellen angefüllt, wie man sie an der Grenze einer jeden wachsenden Neubildung findet. Dicht daneben lag hyaliner Knorpel. Es war daher ein unmittelbarer Uebergang zwischen der Sklera und der Geschwulst vorhanden, welcher andeutete, dass das Knorpelgewebe entweder aus der Sklera heraus- oder in dieselbe hineingewachsen war. Dass das letztere der Fall war, bewies der Umstand, dass hie und da sternförmige und winkelige Pigmentzellen im Skleralgewebe angetroffen wurden. Alle diejenigen, welche mit intraocularen Geschwülsten vertraut sind, wissen, welche Wanderungen die Pigmentzellen der Choroides vornehmen, wenn diese Membran selbst zerstört ist. Diese Zellen folgen der Richtung, in welcher sich die wuchernden neuen Elemente bewegen. Trotzdem glaube ich, dass das Enchondrom von einer Stelle der inneren Sklerallagen entsprang, gegen den Glaskörper vordrang, sämmtliche Gewebe im Auge zerstörte und nach vollständiger Ausfüllung des Bulbus auf andere Theile der Sklera zu drücken und überzugreifen begann und dieselben durch sein stetiges Wachsthum allmälig ausdehnte. Auf diese

Weise mag das Choroidealpigment mit den neugebildeten Zellen in die Sklera eingedrungen sein, nachdem das Neoplasma die seinem Ursprunge entgegengesetzte Seite des Augapfels erreicht hatte.

Eine Gelegenheitsursache für die Entwicklung der Geschwulst lag nicht vor. C. O. Weber zeigte in seiner Statistik von 237 Fällen von Enchondrom, dass sich ungefähr die Hälfte, in welchen eine Anamnese vorhanden war, ihrer Ursache nach auf ein Trauma zurückführen liess. (Die Knochengeschwülste. Bonn 1856, pag. 138). R. Virchow nimmt an (Krankhafte Geschwülste I. pag. 505), dass die Enchondrome der Weichtheile gewöhnlich von dem interstitiellen Bindegewebe entspringen, in welchen „chronische entzündliche oder wenigstens irritative" Vorgänge zur Neubildung von Bindegewebe führen, welches die Matrix des Enchondroms abgibt. Die zelligen Elemente des Bindegewebes vervielfältigen sich durch Theilung, die Intercellularsubstanz wird dichter und reichlicher, die Zellen umgeben sich mit Kapseln und der Knorpel ist gebildet (l. c. pag. 506).

In dem oben beschriebenen Falle lag keine Anamnese eines Traumas vor. Ohne irgend welche Beschwerde für den Patienten oder Reizung am Auge bemerkte man die Vergrösserung des Bulbus, den Verlust des Gesichts und eine weisse Fläche durch die Pupille. Dies hatte offenbar seinen Grund in einer Gewebsneubildung im hintern Abschnitt des Auges. Da nur Binde- und Knorpelgewebe in unserem Präparate nachgewiesen wurde, so haben wir keinen Grund, von der Meinung des grossen Forschers in der Pathologie abzuweichen, sondern müssen annehmen, dass die erste Anlage des Pseudoplasma in Neubildung von Bindegewebe bestand. Dieses finden wir deutlich ausgesprochen in den äusseren Lagen des Präparats, von wo aus es den Tumor in verschiedenen Richtungen durchsetzt, Scheidewände zwischen den einzelnen Knoten (*d* Fig. *1*) bildet und sich in grösserer Menge in den weichen Geschwulsttheilen anhäuft (*c* Fig. *1*). Wie wir gesehen haben, findet noch eine üppige Wucherung in diesem Zellgewebe statt (Fig. *2*), welche nicht nur zu dessen Vermehrung, sondern auch zu seiner Umwandlung in Knorpel führt. In den äusseren Lagen der Kapsel findet man nur wellige und parallele, mit einigen Kernen durchsetzte Fasern; in den inneren Lagen und den davon ausgehenden Scheidewänden werden die Kerne immer zahlreicher und ihre allmälige Umwandlung in Knorpelzellen kann gut verfolgt werden. An den weicheren Stellen des körnigen Abschnitts ist ein Netz zarter Fasern, welches Kerne

und kleine Zellen enthält (Fig. 2), aber an den dichteren Stellen des körnigen Abschnitts werden die Zellen grösser, erhalten doppelte Grenzlinien und ein oder mehrere deutliche Kernkörperchen (Fig. 6). An einigen Punkten liegen die Zellen zwischen den Kernen und Fasern des Bindegewebes vereinzelt, an anderen liegen sie zusammengehäuft und bilden Nester, welche von einer fibrösen Kapsel umgeben sind (Fig. 7, *d*). Zwei und mehr Zellen werden häufig in derselben Kapsel beisammen gefunden (Fig. 7, *a*, *c*, *d*). Die Fasern der Grundsubstanz sind grob geworden. So sehen wir in demselben Sehfelde Faserknorpel neben wucherndem Bindegewebe liegen (Fig. 6). An einigen Stellen sind kleinere und grössere Knorpelzellenherde von verhältnissmässig wenig verändertem Bindegewebe umgeben (Fig. 7). Diese Herde bilden die Ausgangspunkte neuer Knoten der Geschwulst, welche selbst nur ein Agglomerat verschiedener, getrennter oder zusammengeflossener Knoten darstellt (Fig. 1).

Während die Entwickelung des Faserknorpels deutlich auf eine allmälige Umwandlung von Bindegewebselementen zurückgeführt werden konnte (Fig. 7), zeigte der hyaline Knorpel verschiedene Arten der Entwicklung:

1. Die oben erwähnten vereinzelten Knorpelzellenhaufen bilden die Kerne hyaliner Knoten und zeichnen sich vor den Zellen des Faserknorpels durch ihre gelbe Farbe und durch ihren Glanz aus. Die Ablagerung hyaliner Zwischensubstanz vollendete die Bildung wahren Knorpels (Fig. 7, *b*, *c*). Diese gelben Zellenherde kann man die Keime nennen, welche in das junge Bindegewebe eingestreut sind und dieses allmälig in ihrem weitern Wachsthum aufzehren. Einige derselben enthalten nur wenige Zellen, haben aber nichtsdestoweniger dicke Kapseln und stellen einfache Brutzellen dar (Fig. 7, *a*), andere sind zusammengesetzte Herde, welche aus einer verschiedenen Zahl kleinerer Herde und vereinzelter Zellen bestehen und von einer grossen gemeinschaftlichen Kapsel eingeschlossen sind (Fig. 7, *c* und *e*). Das mikroskopische Bild dieser zusammengesetzten Herde hat grosse Aehnlichkeit mit dem makroskopischen Aussehen der ganzen Geschwulst. Das Wachsthum der Neubildung durch Zellenwucherung ist in diesen Herden deutlich sichtbar. Die Grundsubstanz, in welche die Zellen eingebettet sind, ist von Blutgefässen durchzogen, wovon ich keine in die Zellennester selbst eintreten sah. An einigen Stellen sind in die fasrige Grundsubstanz grössere Körnchenkugeln (Fig. 7, *e*)

OPHTHALMOLOGICAL LIBRARY

eingebettet, die den Anhäufungen von granulirtem Fett nicht ganz genau gleichen, indem sie an Grösse zu sehr verschieden, gleichmässig schwarz, ohne ein durchscheinendes Centrum, und unregelmässig in ihrer Begrenzung sind, also den kleinen, mit weissem Centrum versehenen, die Fettkörnchenkugeln zusammensetzenden Kreisen unähnlich sehen. Hie und da war ein Kern von ähnlichen dunkeln Körnchen umgeben (Fig. *6*, *a*); er glich einem grobkörnigem Zellenleib, um welchen keine Membran sichtbar war.

2. Der Faserknorpel wurde in hyalinen Knorpel umgewandelt, indem sich die hyaline Grundsubstanz allmälig in die Intercellularsubstanz des Faserknorpels hineinerstreckte (Fig. *7*). Zahlreiche gelbe Flecken wahren Knorpels lagen zerstreut in dem Faserknorpel. Die Uebergangslinie beider war nicht scharf gezeichnet und häufig unmerklich. Der hyaline Knorpel absorbirt in seinem Wachsthum den Faserknorpel ebenso, wie das Bindegewebe.

3. Agglomerirte Bildungszellen werden direct in Knorpelzellen umgewandelt durch diffuse Ablagerung hyaliner Substanz. In grosser Ausdehnung, besonders in Präparaten, welche von den grösseren Knoten genommen waren, stellte die Structur der Fremdbildung eine dichte Anhäufung von Kernen oder kleinen runden Zellen dar, ähnlich dem Markgewebe, oder Gliomgeschwülsten (Fig. *8*). Diese kleinen runden Elemente — Bildungszellen — (*a*, Fig. *8*) waren meistens von gleicher Grösse, fein granulirt, durchscheinend und farblos. Einige hatten deutliche Kerne, andere nicht. An den meisten Stellen waren sie von einem unregelmässigen Netz meist grober Fasern durchzogen (Fig. *8*, *b*). In unmittelbarer Nachbarschaft dieses weissen Markgewebes erscheinen gelbe, durchscheinende, schwach glänzende kleine und grosse Flecken (*b*, Fig. *8*), welche dieselbe Art Zellen in hyaliner Grundsubstanz eingebettet enthielten. Einige dieser Zellen waren jedoch geschrumpft. Diese hyalinen Flecken erstreckten sich in unregelmässigen Linien (*c*, Fig. *8*) in das medulläre Gewebe hinein, traten mit einander in Verbindung, wurden breiter und umschlossen kleinere und grössere unregelmässige Räume, welche mit Bildungszellen dicht gefüllt waren. Wo die Ablagerung hyaliner Substanz erst begonnen hatte, da war die Grenzlinie in der Regel schwach markirt, wie in Fig. *8*; wo sie aber weiter fortgeschritten war, da war die Grenzlinie scharf und die eingeschlossenen Räume glichen Brutzellen, wie *b* und *c* in

Fig. *3*, und *e* in Fig. *4*. Verfolgte ich diese Flecke auf grössere Strecken von ihren Grenzlinien, so fand ich, dass sich die kleinen runden Zellen — oder Kerne — vergrösserten, oval wurden, ein oder mehrere deutliche Kernkörperchen, Zelleninhalt und Kapseln erhielten, ihre Kerne vermehrten, sich in Herde zusammenlagerten, kurzum all die Merkmale wahren Knorpels annahmen.

Je mehr ich die Structur dieses Präparats studirte — und ich verwandte nicht wenig Zeit darauf — um so mehr überzeugte ich mich, dass das Wachsthum der Geschwulst weniger auf dem Wege der Theilung von Knorpelzellen, als durch Umwandlung von Bildungszellen in Knorpelzellen vor sich ging. Dieser Vorgang war im faserigen Theile der Geschwulst eben so lebhaft, als im hyalinen. Die Bildungszellen waren entweder vereinzelt in's Bindegewebe eingestreut, oder waren so dicht zusammengehäuft, dass sie an Markgewebe oder encephaloide Tumoren erinnerten, aber hie und da waren sie von hyaliner Substanz umgeben, welche durch ihren Glanz und ihre gelbliche Farbe leicht kenntlich war. So spielt beim Enchondrom, wie bei der Entwicklung anderer Geschwülste, die Bildungszelle die Hauptrolle.

In Bezug auf seine klinische Bedeutung muss die eben beschriebene Geschwulst gutartig genannt werden. Obgleich äusserst selten Knorpelgeschwülste beobachtet worden sind (Paget, Virchow), so zeigte sich doch keine Spur von Bösartigkeit in unserem Falle. Die Geschwulst war ausserdem vollständig abgekapselt, selbst nachdem sie lange zuvor den Augapfel ganz zerstört hatte. Ihren Anfang in den ersten Lebensjahren und ihr sehr langsames Wachsthum hatte sie mit knorpeligen Neubildungen im Allgemeinen gemein.

Als intraoculare Geschwulst ist sie neu und allein dastehend, da die wenigen in der ophthalmologischen Literatur verzeichneten Beispiele von Knorpelgeschwülsten entweder an der Aussenfläche der Horn- und Lederhaut (von Graefe und Schweigger, Arch. VII. 2 p. 5), oder in der Orbita ihren Sitz hatten (Fano, L'Union Méd. 1859. t. III. p. 557, abgedruckt in Demarquay's Tumeurs de l'Orbite, p. 365. Mackenzie, Treatise, 4th. Ed. p. 330).

Die Entfernung der Geschwulst war angezeigt und würde, wenn früher vollzogen, wahrscheinlich nicht zu Nachblutungen und ihren lethalen Folgen geführt haben.

Ich möchte zum Schluss nicht unterlassen, Herrn Prof. Chi-

solm recht herzlich dafür zu danken, dass er mir Gelegenheit gab, ein so interessantes Object zu untersuchen, welches wegen seiner Seltenheit einen sehr schätzbaren Beitrag zur Kenntniss der Augengeschwülste liefert. Da es der erste und einzige Fall seiner Art ist, welcher in dieser Gegend beobachtet wurde, so liess ich mir's besonders angelegen sein, den Tumor so zu untersuchen, zu beschreiben und zu veranschaulichen, dass keine Zweideutigkeit über seine Structur bestehen blieb.

Die Natur kennt keine allein dastehenden Fälle. Wir dürfen daher erwarten, dass dieser Beobachtung eines intraocularen Enchondroms bald andere nachfolgen werden.

New-York, 1. Jan. 1873.

H. Knapp.

Erklärung der Zeichnungen auf Tab. *A.* und *B.*

Fig. *1.* Durchschnitt durch das Enchondrom.
a Fibröse Kapsel.
b Hyaline Knoten.
c Faserig-körnige Substanz.
d Faserige Scheidewände zwischen den Knoten.

Fig. *2.* Wucherndes Bindegewebe und seine Elemente.
g Fett in Körnchenkugeln.
f Bildungszellen.
m Fett in vereinzelten Körnchen.
t Bindegewebiges Fasernetz.
v Blutgefäss.
o Lange Fasern mit doppelter Grenzlinie.
s Spindelförmige, *h* sternförmige und *r* kleine runde Zellen.
u Kleine runde Zellen in Herden.

Fig. *3.* Hyaliner Knorpel.
a Längliche Zelle mit zwei Kernen.
b Kleinere unregelmässige Räume, mehrere Kerne enthaltend.
c Grosser unregelmässiger Hohlraum, dicht mit Kernen gefüllt.
d Freie Kerne.

Fig. *4.* Hyaline Grundsubstanz, von freien Kernen durchsetzt.
a Kerne klein, rund und durchscheinend.
b Kerne klein und geschrumpft.
c, *d* Kerne gross, oval, rund, keulenförmig oder unregelmässig.

Fig. *5.* Faserknorpel.
a Kerne in einer körnigen oder feinstreifigen Grundsubstanz.
b Grössere Zellen in grobfaseriger Grundsubstanz.

Fig. *6.* Faserknorpel sich aus wucherndem Bindegewebe entwickelnd.
a Kern von dunkeln Körnchen umgeben.

Fig. 7. Kleinere und grössere Anhäufungen von Knorpelzellen in Bindegewebe.
a. Einfache Brutzellen.
b, *c* Ablagerungen hyaliner Substanz um die Zellen.
d Grosse Kapseln.
e Grobgranulirte Kugeln.

Fig. 8. Dicht gedrängte Bildungszellen in hyalinen Knorpel übergehend.
a Kleine runde durchscheinende Zellen, dicht gehäuft wie in Markgewebe.
b Netzwerk grober Fasern, die Zellen durchziehend.
d Gelbe, durchscheinende und schwachglänzende Flecken.
c sich mit unregelmässiger Begrenzung in das Markgewebe erstreckend.

11.

Leptothrixconcremente im oberen Thränenröhrchen.

Von Dr. Emil Gruening in New-York.

(Hierzu *Tab.* C. *Fig.* 1—4.)

Im Jahre 1854 beschrieb von Graefe den ersten Fall von Pilzconcrementen im unteren Thränenröhrchen*). In dem darauf folgenden Zeitraume von 15 Jahren, von 1854 bis 1869 verzeichnete er neun weitere Beobachtungen dieser Art**). Eine genaue mikroskopische Untersuchung der gefundenen Pilzmassen wurde jedoch erst 1865 von Cohnheim gemacht***), welcher die Zusammensetzung derselben aus Leptothrixelementen erkannte. Ausser den von v. Graefe zusammengestellten zehn Fällen ist noch die von Förster publicirte Beobachtung von Leptothrixmassen im unteren Thränenröhrchen bekannt†). Neuerdings ist das Vorkommen eben dieser Pilze im oberen Thränenröhrchen von Schirmer in Greifswald durch einen Fall nachgewiesen worden††). Der nachstehend berichtete Fall schliesst sich dem von Schirmer beobachteten an.

*) Arch. f. O. Bd. I. Abth. 1 p. 284.
**) Arch. f. O. Bd. XV. Abth. 1 p. 324.
***) Arch. f. O. Bd. XV. Abth. 1 p. 326.
†) Arch. f. O. Bd. XV. Abth. 1 p. 318.
††) Klin. Monatsbl. f. Augenheilk. 1871. p. 248.

Bei einem 50jährigen Irländer, welcher in der New-Yorker (Knapp'schen) Augen- und Ohrenheilanstalt wegen chronischen Conjunctivalkatarrhs und Thränenträufelns des rechten Auges behandelt wurde, fand ich im Mai dieses Jahres (1872) neben akuter Schwellung und Röthung der Carunkel, Plica semilunaris und der angrenzenden Conjunctivalpartien eine cylindrische, feste, dem Verlaufe des rechten oberen Thränenröhrchens folgende Geschwulst. Der obere Thränenpunkt war bedeutend erweitert, kraterförmig geöffnet, und der entsprechende Lidtheil ectropiumartig umgestülpt. Als ich das Lid vom Bulbus abhob und die Geschwulst zwischen Daumen und Zeigefinger comprimirte, erschien am Punktum ein spärliches Tröpfchen einer zähflüssigen, gelblichen, eiterartigen Substanz. Nach Entfernung derselben bewirkte der fortgesetzte Druck keine weitere Entleerung. Eine Abnahme der Geschwulst konnte nicht nachgewiesen werden. Die Gegend des Thränensackes war intact. Nach diesem Befunde, welcher, mutatis mutandis, dem von v. Graefe beobachteten, das untere Thränenröhrchen betreffenden Krankheitsbilde so vollkommen entsprach, konnte die Annahme eines Pilzconcrementes im oberen Thränenröhrchen nicht fern liegen.

Prof. Knapp sah alsdann den Patienten, stellte, unabhängig von meiner Untersuchung, dieselbe Diagnose und spaltete das obere Thränenröhrchen seiner ganzen Länge nach mit dem Weber'schen Messer. Aus dem sackartig erweiterten Lumen des Canals wurden mit Benutzung des Daviel'schen Löffels fünf schmutzig gelbe, rundliche, hirsekorngrosse Concremente von höckeriger Oberfläche und weicher Consistenz entfernt. Die Einmündung in den Thränensack zeigte sich geschlossen und konnte die Eröffnung derselben nicht vorgenommen werden, da Patient sich gegen jeden weiteren operativen Eingriff heftig sträubte.

Nach einigen Tagen hatten sich alle akut entzündlichen Erscheinungen des rechten Auges verloren; die Epiphora aber war nicht beseitigt.

Die mikroskopische Untersuchung ergab, dass die Concremente gleichmässig von Kalkkörnern durchsetzt waren und daher nicht durchleuchtet werden konnten. Nach Auflösung der Kalkkörner durch verdünnte Salzsäure traten die Leptothrixmassen in Form von langen Fäden (Gliederketten) und Stäbchen deutlich hervor (Fig. *I* Tab. *C*) und nahmen bei der Behandlung mit Jod eine hellblaue Farbe an. Hierdurch unterschieden sie sich von den von Leber und Waldeyer untersuchten Leptothrixmassen, bei welchen diese Reaction nicht erfolgte.

Hallier's Beobachtung, dass die Leptothrix ein Product der Pinselsprosse des Penicillium glaucum sei*), veranlasste mich, mit den aus obigem Falle gewonnenen Pilzelementen Culturversuche anzustellen.

*) Mohl und Schlechtendahl's Botanische Zeitung 1865 Nr. 23 p. 187.

Ich füllte zwei flache Glasschalen zur Hälfte mit Glycerin an, säete in eine derselben mehrere Klümpchen eines zerstückelten Leptothrixconcrementes aus und legte, um die Luft abzuschliessen, schwere Glasplatten auf beide Schalen. Die Klümpchen gingen sogleich unter und lagerten sich auf den Boden des Gefässes. Am nächsten Tage zeigte sich jedes Klümpchen von einer weissen, zarten spinnewebartigen Hülle umgeben. Diese hatte nach weiteren 24 Stunden an Umfang so bedeutend zugenommen, dass sie nunmehr die Oberfläche erreichte, wo sie in eine dicke, bläulich grüne Schicht überging. Bei der mikroskopischen Untersuchung fand ich, dass die zarte spinnewebartige Substanz aus Penicilliumfäden (Fig. *2 a* und *b*, Fig. *3*), die bläulich grüne Schicht aus Pinselconidien bestand (Fig. *4*). Im Glycerin des anderen Schälchens konnte ich mikroskopisch keine morphologischen Elemente nachweisen.

Erklärung der Abbildungen Fig. *1—4* Tab. *C*. Vergrösserung $\frac{240}{1}$.

Fig. *1*. Leptothrixfäden und Stäbe.

Durch Cultur der Leptothrix in Glycerin erzeugt:

Fig. *2*. *a* Bruchstück eines Penicilliumrestes.
b Gliederpflanze von Penicillium.

Fig. *3*. Bruchstück eines Penicilliumrestes mit Vacuolen.

Fig. *4*. Ast von Penicillium mit Pinselconidien.

12.

Ueber schwammiges Exsudat in der vorderen Augenkammer.

Von Dr. Emil Gruening in New-York.

Prof. Schmidt in Marburg hat vor einiger Zeit Fälle von akuter Iritis beschrieben*), bei welchen die in die vordere Kammer ergossenen Exsudate sich wesentlich von den bekannten Formationen unterschieden. Er macht namentlich auf eine Exsudationsform aufmerksam, welche das Aussehen einer getrübten, in die vordere Kammer luxirten Linse hatte.

*) Klinische Monatsblätter f. Augenheilkunde, IX. Jahrgang. p. 94. 1871.

Anknüpfend an diese Wahrnehmung theilt Dr. Gunning in Amsterdam drei Fälle mit*), in denen er linsenähnliche Exsudatmassen in der vorderen Kammer beobachtete. Gunning bezeichnete die Ausscheidung als gallertartig und führt an, dass dieselbe plötzlich und massenhaft auftrete, aber nach wenigen Tagen und ohne Hinterlassung eines Residuums verschwinde.

Als ich die von Schmidt mitgetheilten Fälle las, war mir dieses eigenthümliche Exsudat schon bekannt, obwohl mir dasselbe bei idiopathischer Iritis noch nicht zur Beobachtung gekommen war. Prof. Knapp hatte zuerst meine Aufmerksamkeit auf das Vorkommen eines schwammigen Exsudats nach operativen Traumen der Iris gelenkt. Er bezeichnet das Exsudat als schwammig, und dieses Prädicat ist treffend. Man findet nämlich etwa 24 Stunden nach der Iridectomie die vordere Kammer angefüllt mit einer feinfaserigen bräunlichen Masse, die keine bestimmte Form hat und in der Anordnung der in verschiedenen Winkeln sich kreuzenden Bälkchen und der dadurch bedingten Zwischenräume an die Structur der Schwämme erinnert. Das Exsudat wird entweder in dieser Form oder nach Uebergang in eine bläulich weisse, homogene, scharf begrenzte Masse vollständig aufgesaugt.

Nach diesen Beobachtungen dürfte es kaum einem Zweifel unterliegen, dass die gallertartige Ausscheidung eine Uebergangsform der schwammigen ist. — Aus dem nachstehend berichteten Falle erhellt, dass schwammiges Exsudat mit consecutiver gallertartiger Veränderung auch bei syphilitischer Iritis vorkommt.

Herr A., 40 Jahre alt, kam am 22. März 1871 wegen einer seit mehreren Tagen bestehenden rechtseitigen Augenentzündung in meine Behandlung.

Der Kranke gab an, er habe sich vor zwei Jahren constitutionelle Syphilis zugezogen, welche früher in Form von Exanthemen und linkseitiger Iritis aufgetreten sei und jetzt, wie er fürchtete, auch das rechte Auge afficirt habe.

Die Untersuchung des Auges ergab Iritis gummosa. Der Kranke klagte über heftige Schmerzen. Das Auge thränte. Es bestand pericorneale Injection. Die Iris war verfärbt, ihr innerer und äusserer Pupillarrand mit der Linsenkapsel breit verwachsen. Gerade über den verlötheten äusseren Pupillarand erhob sich ein hirsekorngrosser Gummiknoten.

Ich verordnete Atropin-Einträufelungen, liess Blutegel an die

*) Klinische Monatsblätter f. Augenheilkunde, X. Jahrgang, pag. 7, 1872.

Schläfe setzen, Unguentum cinereum einreiben und machte hypodermatische Sublimatinjectionen.

Am Morgen des folgenden Tages (23. März) finde ich die innere Synechie gelöst, die äussere hingegen in voller Breite bestehend und den Knoten zur Grösse einer halben Erbse gewachsen. Alle entzündlichen Erscheinungen haben zugenommen und der Schmerz oft sehr heftig. Am 24. ist die vordere Kammer mit schwammigem Exsudat vollständig ausgefüllt, so dass Regenbogenhaut, Pupillarraum und Gummiknoten überall wie durch einen gewebten Schleier gesehen erscheinen. Die Entzündungssymptome bestehen in gleicher Heftigkeit fort. Am 25. erscheint das Exsudat verändert. Es ist bläulich weiss, gallertartig, linsenähnlich, nach oben und innen durch eine scharfe convexe Linie begrenzt, über welche hinaus man einen sichelförmigen freien Saum der Iris erblickt. Das Pupillargebiet, der grössere Theil der Iris, der Gummiknoten sind nicht erkennbar. Keine Abnahme der entzündlichen Erscheinungen. Am 26. Status idem. Am Morgen des 27. Foetor mercurialis ex ore und leichter Speichelfluss. Das Exsudat ist vollständig verschwunden, der Gummiknoten wieder auf Hirsekorngrösse reducirt. Die Pupille ist vollkommen frei. Der Patient hat keinen Schmerz und fühlt sich wohl. Am 29. ist auch der Knoten geschwunden, die Synechie hingegen widersteht der Einwirkung und löst sich nicht.

Dieser Fall reiht sich den von Schmidt und Gunning mitgetheilten Fällen an, unterscheidet sich jedoch von letzteren erstens durch das Vorhandenhein eines Gummiknotens und zweitens durch die Beobachtung eines schwammigen Exsudats als Vorstadium eines gallertartigen.

13.

Exophthalmus dexter bei Vorwärtsbeugung des Körpers.

Von Dr. Emil Gruening in New-York.

Die Casuistik des Exophthalmus ist so ausserordentlich reichhaltig, dass fernere Mittheilungen über diesen Gegenstand nur dann gerechtfertigt sind, wenn in denselben neue Seiten vorgeführt werden. Der nachstehend berichtete Fall unterscheidet sich bezüglich der Art seiner Entstehung wesentlich von den bisher zur Beobachtung gekommenen Fällen.

Tab. 4.

OPHTHALMOLOGICAL SOCIETY LIBRARY

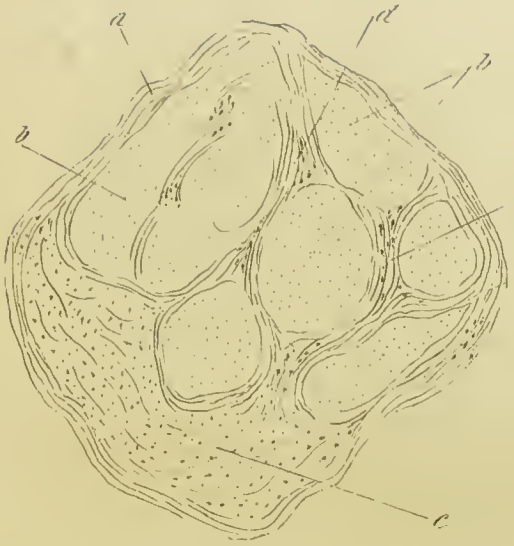

Fig. 1 a.

Fig. 2

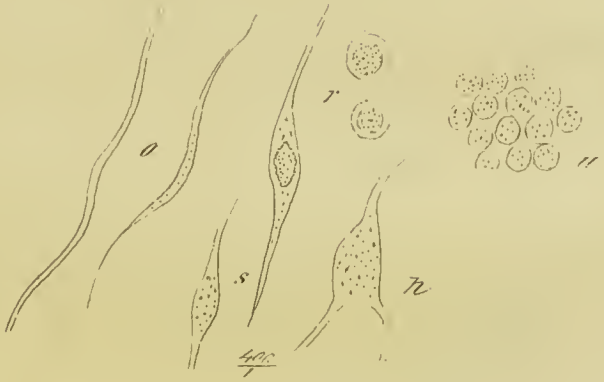

Fig. 3 400

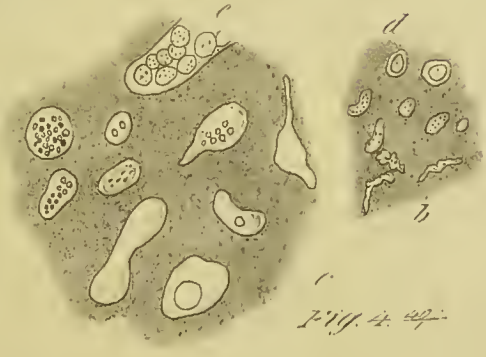

Fig. 4. 400

H. Knapp del.

J. Maisonneuve Lith

Tab. 13.

Fig. 7 400

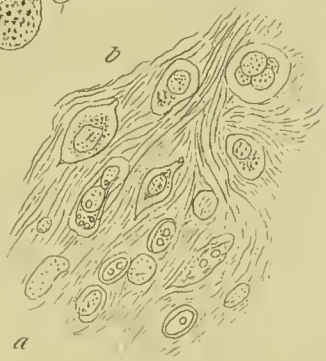

Fig. 5 400

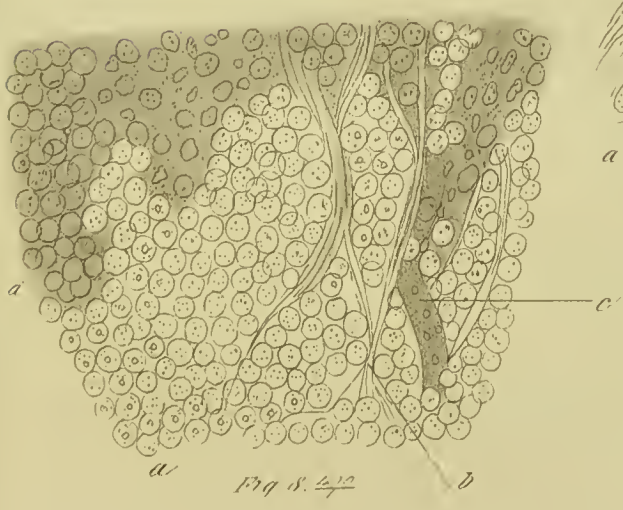

Fig. 8. 400

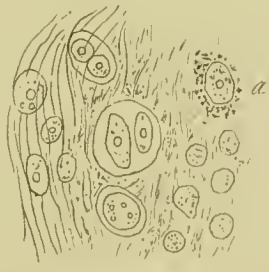

Fig. 6 400

H. Knapp del. .. Mausonneuve Lith

Tab. I.